

## MORFOGENESIS EN HONGOS DEMATIACEOS I: CROMOBLASTOMICOSIS EXPERIMENTAL \*

Laura L. Ramos, Alfredo L. Borghi y Blanca J. C. de Bracalenti

Departamento de Microbiología.

Facultad de Ciencias Bioquímicas y Farmacéuticas.

Universidad Nacional de Rosario.

Suipacha 531. Rosario (2000). Santa Fe. República Argentina.

### RESUMEN

Una cepa de *Fonsecaea pedrosoi* mantenida durante 7 años bajo vaselina e inoculada en la almohadilla plantar de ratones, produjo en periodos cortos de tiempo, lesiones agudas con transformación morfogenética y la formación de células escleróticas a los 15 días de la inoculación.

### INTRODUCCION

Los resultados obtenidos por Fenner (3) en 1956 al inocular en la almohadilla plantar de ratones *Mycobacterium ulcerans* y *M. balnei*, produciendo una marcada inflamación y multiplicación del germen, incitó a Shepard a inocular *M. leprae* por la misma vía logrando la proliferación del bacilo.

En 1977 Borelli y colaboradores (1) utilizaron esta misma ruta de inoculación para identificar *Coccidioides immitis*. En 1979 Borghi y colaboradores (2) lograron obtener esférulas endosporuladas por inoculación de artroconidios aislados del suelo (*Coccidioides immitis*).

En 1980 García Elorriaga y colaboradores (4) trabajaron con cepas de *Fonsecaea pedrosoi*, agente de cromoblastomicosis, utilizando la misma vía de inoculación con el objeto de lograr el tipo crónico de esta enfermedad.

Mackinnon (5) observó experimentalmente que las variaciones de temperatura en las patas de los animales de laboratorio pueden explicar la causa de que ciertas especies de hongos que son agentes de micosis profundas puedan multiplicarse en determinadas regiones del cuerpo.

### SUMMARY

[*Morphogenesis in dematiaceous fungi I: Experimental chromoblastomycosis*]

A *Fonsecaea pedrosoi* strain that was kept under vaseline during 7 years and was inoculated in the bolstwow foot of mice, presenting acute lesion with a morphogenic transformation in short periods of time, and the formation of sclerotic cells 15 days after the inoculation.

El objetivo de este trabajo es comunicar las transformaciones morfológicas "in vivo" que sufre una cepa de *Fonsecaea pedrosoi* mantenida durante 7 años en la micoteca, inoculada en la almohadilla plantar de ratones en periodos cortos de tiempo.

### MATERIALES Y METODOS

Esta experiencia se realizó con la cepa de *Fonsecaea pedrosoi* CMUR 263/74 aislada en el año 1974 de un caso de cromoblastomicosis humana (Foto 1 y 2).

Para ello se emplearon 30 ratones Rockland blancos machos de 18-20 gramos de peso.

Para la preparación del inóculo se tomaron colonias de la cepa en estudio, con un desarrollo de 10 a 15 días en Agar Sabouraud-Glucosa (Sb-gl) e incubadas a 28° C, realizándose una suspensión por arrastre del desarrollo en superficie, con solución fisiológica lo más homogénea posible, conteniendo 10<sup>6</sup> partículas formadoras de colonias por cm<sup>3</sup>.

Se inocularon los 30 ratones en la almohadilla

(\*) Este trabajo se realizó con un subsidio proporcionado por Resolución 1501/84 CONICET.

plantar con 0,1 cm<sup>3</sup> del inóculo sacrificándose 5 de ellos a las dos horas post inoculación.

De los restantes ratones, cada 15 días, en lotes de 5, se sacrificaron aquellos que presentaban inflamación considerable en sus patas. La experiencia se repitió durante un período total de 60 días. Las patas inoculadas fueron fijadas en formol al 10% descalcificándose con ácido tricloroacético e incluyéndose en parafina para los estudios histopatológicos.

Las coloraciones realizadas fueron: Gomori-Grocott (G-G) y Hematoxilina-eosina (H-E).

## RESULTADOS

Los resultados obtenidos macroscópicamente y microscópicamente fueron los siguientes:

A las dos horas de inoculación:

**Macroscópicamente** se observó a nivel de piel un orificio de punción. La piel, músculo y hueso conservaron sus características habituales.

**Microscópicamente con H-E:** hubo un leve infiltrado inflamatorio agudo focal en dermis superficial. El resto no mostró alteraciones.

Con **G-G:** se observaron trozos de filamentos y conidios no alterados.

A los 15 días de inoculación:

**Macroscópicamente:** se observó una solución de continuidad de la epidermis y una costra hemática.

**Microscópicamente con H-E:** hubo ulceración de la epidermis con una costra fibrinohemática a ese nivel. Por debajo de esta lesión y ocupando toda la dermis, separando las fibras musculares, se encontró un intenso infiltrado inflamatorio constituido por polimorfonucleares, linfocitos e histiocitos. Este infiltrado es de aspecto granulomatoso.

Con **G-G** se observaron filamentos dematiáceos, y células esclerótiales en distintos estadios de formación (Foto 3).

A los 30 días de inoculación:

**Macroscópicamente** solo se observó edema del miembro afectado.

**Microscópicamente con H-E:** la epidermis no mostró alteración. En toda la extensión de la dermis superficial existió un infiltrado inflamatorio granulomatoso constituido fundamentalmente por linfocitos, células epitelioides y además fibroblastos con dilatación e ingurgitación vascular.

En dermis profunda y separando las fibras musculares se observó un infiltrado inflamatorio granulomatoso con necrosis central.

Con la coloración de **G-G** se observaron filamentos dematiáceos y células esclerótiales. (Foto 4).

A los 45 días de inoculación:

**Macroscópicamente** hubo edema de miembro y un foco de ulceración de la piel.

**Microscópicamente con H-E:** había un infiltrado inflamatorio muy intenso fundamentalmente agudo con polimorfonucleares y con áreas de necrosis.

Cabe destacar que este proceso llega a invadir el hueso.

Con la coloración de **G-G** se observaron filamentos dematiáceos y células esclerótiales en distintos estadios de formación.

A los 60 días de inoculación:

**Macroscópicamente** había edema del miembro y un foco de ulceración de la piel. (Foto 5).

**Microscópicamente con H-E:** se presentó un proceso inflamatorio granulomatoso constituido por linfocitos y polimorfonucleares con áreas centrales de necrosis. Focalmente había un intenso infiltrado de polimorfonucleares.

Con la coloración **G-G** se observaron filamentos dematiáceos y un aumento en el número de células esclerótiales.

## DISCUSION Y CONCLUSIONES

Sabemos que por esta vía de inoculación la cepa de *F. pedrosoi* es capaz de producir lesiones crónicas, preferentemente costrosas y verrugosas sin tendencia a curar espontáneamente, típicas de cromoblastomicosis.

En nuestra experiencia observamos que a la semana de inoculación todos los ratones tenía sus patas inoculadas inflamadas en mayor o menor grado.

Hemos observado que en períodos cortos de tiempo *F. pedrosoi* es capaz de producir lesiones agudas que tienden a la cronicidad pero debido a la técnica usada notamos una reacción tisular aguda acompañando a este estado crónico, lo que se manifiesta con la aparición de polimorfonucleares y áreas de necrosis entremezcladas con fibrosis.

Desde el punto de vista de la morfogénesis del hongo se señala la formación temprana de células esclerótiales ya que éstas comienzan a observarse a los 15 días de inoculación.

Por otra parte, García Elorriaga y colaboradores (4) demostraron que cepas de *F. pedrosoi* de 2 a 3 años de aislamiento eran más virulentas para los ratones que una cepa de 10 años de aislamiento que no produjo patogenicidad en éstos.

En contraposición a ellos nosotros trabajamos con una cepa de 7 años de aislamiento mantenida en la micoteca bajo vaselina, la que conservó su virulencia para dar lesiones agudas e inicios de crónicas y ser capaz de la biomorfotransformación de su fase filamentosa a célula esclerotal en períodos cortos de tiempo.

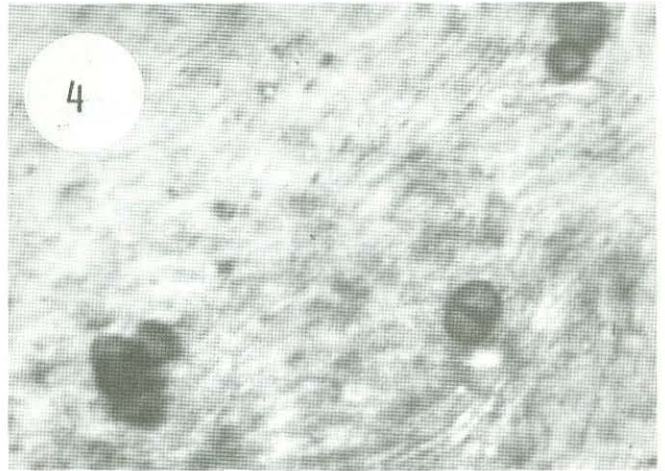
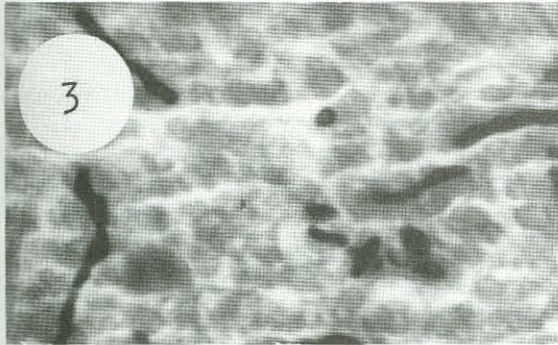

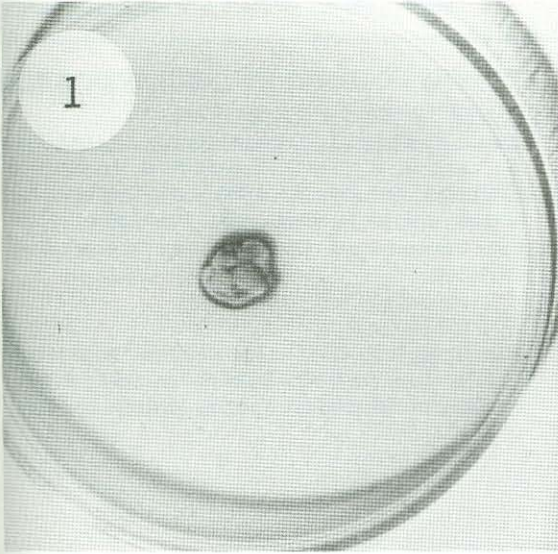


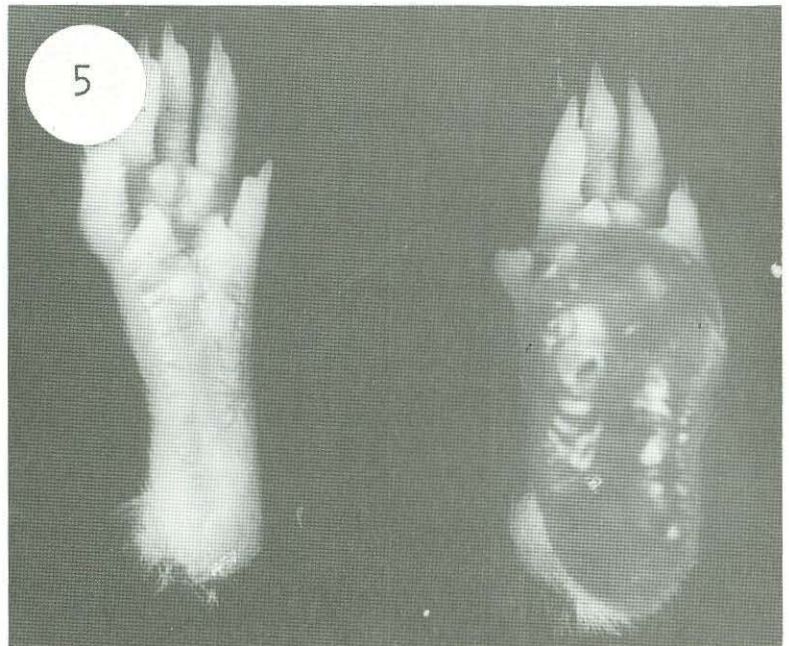
Foto 1: Colonia de *F. pedrosoi* en medio de Sb-gl con 15 días de desarrollo a 28° C.

Foto 2: Micromorfología de la colonia de *F. pedrosoi* mostrando la reproducción tipo cladosporium x 450.

Foto 3: Filamentos dematiáceos y células esclerotiales en distintos estadios de formación. Coloración Gomori-Groccott x 450.

Foto 4: Células esclerotiales pertenecientes a la primera inoculación. Coloración de Gomori-Groccott x 450.

Foto 5: Almohadilla plantar<sup>1</sup> de ratón mostrando edema y un foco de ulceración de la piel.



R E F E R E N C I A S

- 1) Borello D. y Sales I. (1977). Método sencillo y seguro para identificar *Coccidioides immitis*. *Castallania* 5: 103-107.
- 2) Borghi, A.; Ramos, L.L.; Bracalenti, B.C. de. (1981). Producción de esférulas endosporuladas por inoculación de hongos artroconidiosporados aislados del suelo. *Mycopathologia*. 74: 187-190.
- 3) Fenner F. et al. (1972). *Micología*. 3rd. ed. Interamericana (México), 390-418.
- 4) García Elorriaga G.; González Ochoa, A. and Vargas Ocampo, F. (1980). Experimental reproduction of Chromoblastomycosis with some feature of the human disease in white mice. *Proceedings of the Fifth International Conference on the Mycoses*, 265-268.
- 5) Mackinnon, J.E. (1968). The effect of temperature on the dermomycoses. *Systemic mycoses*. A Ciba Foundation Symposium London Jomand Churchill.