

AISLAMIENTO E IDENTIFICACION DE MADURELLA MYCETOMATIS DE UN MICETOMA PODAL

Laura Ramos, Alicia Luque y Delia Alvarez
Departamento de Microbiología.
Facultad de Ciencias Bioquímicas y Farmacéuticas.
Universidad Nacional de Rosario.
Suipacha 531 Rosario (2000). Santa Fe
República Argentina

RESUMEN

Comunicamos el primer hallazgo en nuestro laboratorio de un micetoma podal producido por *Madurella mycetomatis*. La identificación de la cepa, se realizó a través de los siguientes caracteres: aspecto de los gránulos, macro y micromorfología en diversos medios de cultivo y capacidad de asimilación de hidratos de carbono. Se probó además la sensibilidad in vitro a distintos antifúngicos.

Destacamos el buen resultado terapéutico obtenido con la medicación utilizada.

INTRODUCCION

El micetoma es un síndrome definido clínicamente por una tríada característica: tumefacción, fistulización y presencia de gránulos, que puede presentar diversas localizaciones, siendo las más usuales: pies y manos.

Sus agentes etiológicos pueden ser una amplia variedad de bacterias (micetomas actinomicóticos) y hongos (micetomas eumicóticos). En nuestro país la mayor frecuencia corresponde a los micetomas actinomicóticos y dentro de los maduromicóticos a los producidos por *Madurella grisea* (9).

Madurella mycetomatis es el agente más común de micetomas eumicóticos en todo el mundo, especialmente en África, Asia y algunos países de Sudamérica (7). A pesar de ser cosmopolita se presenta más frecuentemente en zonas de clima tropical y subtropical con estación seca.

Dentro de los seis casos de micetomas maduromicóticos atendidos en nuestro laboratorio de micología desde 1959, el presente es el primero producido por *Madurella mycetomatis*.

El objetivo de este trabajo es comunicar ese aislamiento y los estudios micológicos e histopatológicos realizados para lograr su identificación.

SUMMARY

[Study of *Madurella mycetomatis* strain isolated from a foot mycetoma.]

We communicate the first finding of a mycetoma foot produced by *Madurella mycetomatis* in our laboratory. The identification of the strain was made through the following features: aspect of the grains, micro and macromorphology in various media of culture, and the capacity of assimilation of the sugars. Also, the sensitivity in vitro to different antimycotic agents were tested. We point out the positive therapeutic result obtained with the drugs used.

CASO CLINICO

Paciente de 37 años de edad, sexo masculino, residente en la ciudad de Paraná, Entre Ríos, que consulta por lesión en pie izquierdo de diez años de evolución; con antecedente de traumatismo.

El paciente relata que en los últimos años comienza a observar la eliminación de gránulos negros a través de fistulas.

Concurre a este centro asistencial presentando un pie edematizado, con fistulas múltiples en dorso plantar y maleolar. Los Rayos X revelan osteolisis del escafoide (1ra. y 2da. cuña) y parte de cuboides.

La presión de las lesiones produjo la descarga de formaciones redondeadas de hasta 1,5 cm. de diámetro, de color negro, profundamente lobuladas. (Foto 1).

Dichas formaciones fueron disgregadas y observadas en montajes directos con KOH 20% y sembradas en tubos con Agar Sabouraud Glucosa, Agar Sabouraud Glucosa con Cloromicetina y Agar Cerebro Corazón Cloromicetina, incubados a 28 y 37° C. Con otra parte de las mismas se realizaron cortes histológicos que se colorearon con P.A.S.

En todos los medios de cultivo empleados se obtuvieron al cabo de diez días, colonias con micelio

blanco al comienzo, oscureciéndose luego con un pigmento marrón que difunde al medio.

Para estudiar la macromorfología del hongo aislado se realizaron siembras en placas de Petri con Agar Sabouraud Glucosa y Agar Papa Zanahoria (APZ) incubadas a 28 a 37° C. Se efectuaron microcultivos en Agar Sabouraud Glucosa, Agar Papa Dextrosa (APD), Agar Papa Zanahoria (APZ) y Agar Harima de Maíz (AHM).

Se probó la cepa en su capacidad para asimilar Glucosa, Galactosa, Maltosa, Sacarosa y Lactosa, empleando como medio básico el Yeast Nitrogen Base (Difco).

Además se utilizó la técnica dada por Negroni 1977 (8) para probar la sensibilidad in vitro de la cepa aislada a Miconazol, Anfotericina B y Ketoconazol.

TRATAMIENTO

Con el diagnóstico de laboratorio de maduro-micosis se lo medica con 400 mg. diarios de Ketoconazol, 6 millones de unidades de fenoral, toilette local de micostatín y baños de Pervinox.

A los cinco meses de tratamiento se observa disminución notable de la tumoración, cicatrización de la mayoría de las fístulas y mejor movilidad del miembro afectado.

Micromorfología de los gránulo

En el examen directo con KOH al 20% se ven hifas tabicadas de 1-5 μ de diámetro, embebidas en una sustancia intersticial abundante de color marrón.

En los cortes histológicos coloreados con P.A.S. se observan gránulos compactos y uniformes, con una matriz marrón oscura entre los elementos hifales. (Fotos 2 y 3).

Macromorfología de la cepa aislada:

En el medio de Agar Sabouraud Glucosa produce un desarrollo de aspecto afelpado, color ocre con un pigmento pardo difusible (4). A los 21 días de incubación se obtienen colonias de 12 y 17 mm de diámetro a 28 y 37° C respectivamente. (Fotos 4 y 5).

Se observa la producción de esclerotes de color negro, en superficie y en profundidad del medio de APZ al mes de incubación. Estos son pseudoparenquimatosos, formados por células poligonales de 10 μ .

Micromorfología de la cepa aislada:

En los medios de Agar Sabouraud Glucosa,

APZ y APD aparecen hifas tabicadas, dematiaceas y de aspecto toruloide con la presencia de clamidocnidios intercalares y terminales. (Foto 6).

En los microcultivos realizados en AHM se comprobó la presencia de fialides pequeñas en forma de frasco que producen conidios esféricos. (Foto 7).

Pruebas bioquímicas:

La cepa en estudio, es capaz de utilizar como fuentes hidrocarbonadas: Glucosa, Maltosa y Galactosa, en tanto que no asimila Sacarosa y Lactosa.

Pruebas de sensibilidad antifúngica:

La cepa se mostró bastante sensible a la acción de los tres antifúngicos probados, ya que para Anfotericina B y Miconazol presenta una CFM (concentración fúngica mínima) de 1 μ g/ml., en tanto que para Ketoconazol la CFM es de 0,1 μ g/ml.

DISCUSION

Por todos los estudios realizados concluimos que la cepa aislada pertenece a la especie *Madurella mycetomatis*.

Es de destacar que el paciente proviene de una zona de clima húmedo, que no corresponde al habitat natural de esta especie (7).

Consideramos que las formaciones negras obtenidas a partir de la lesión son en realidad conglomerados de gránulos, ya que poseen un tamaño muy superior al habitual, tal como lo señala la bibliografía consultada (2, 3, 7).

Las observaciones realizadas permitieron una identificación bien definida, a través de los siguientes caracteres: a) Matriz marrón en los gránulos; b) Pigmento pardo difusible a los medios de cultivo; c) Producción de esclerotes en medios pobres en hidratos de carbono y; d) Formación de fialides en AHM.

En cuanto a las pruebas bioquímicas, nuestros resultados coinciden con la mayoría de los autores (2, 3, 7, 10), salvo en la asimilación de Lactosa que para nuestra cepa es negativa y en la bibliografía algunos la dan como positiva (10) en tanto que otros informan que *Madurella mycetomatis* la utiliza solo pobremente (7). Con anterioridad se han hallado divergencias similares en las pruebas de asimilación de Lactosa por otros hongos causantes de micetomas, atribuyéndose dichas variaciones a la diversidad de medios y métodos empleados para este test (1).

Otra característica importante que presenta la cepa aislada es que crece mejor a 28° C que a 37° C. Mientras que en diversos trabajos (2, 6, 7, 10) se ha informado que *Madurella mycetomatis* crece mejor a

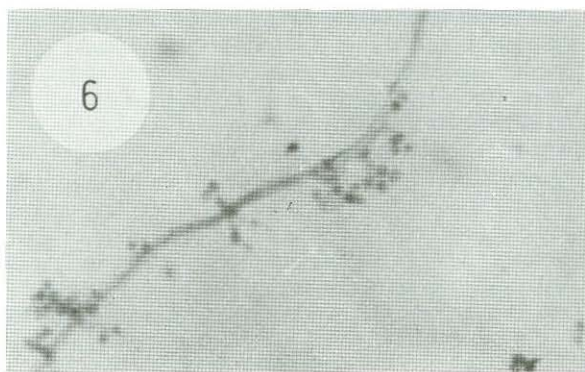
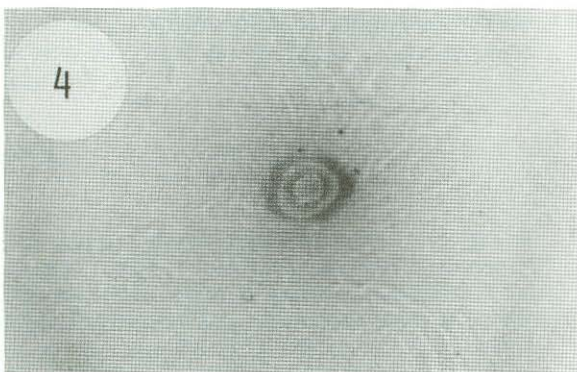
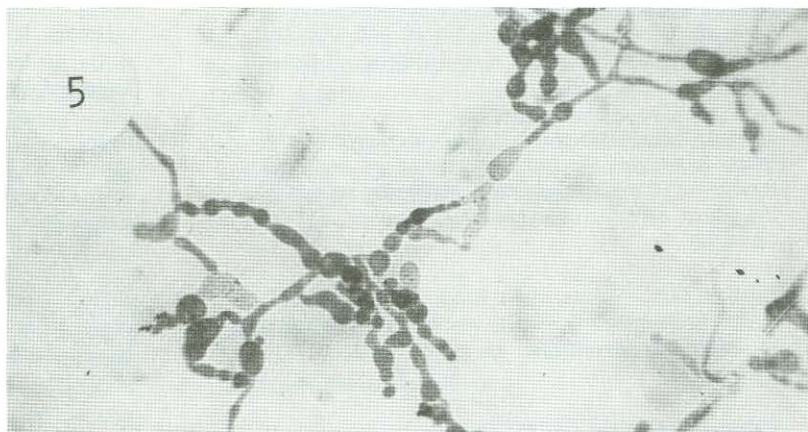
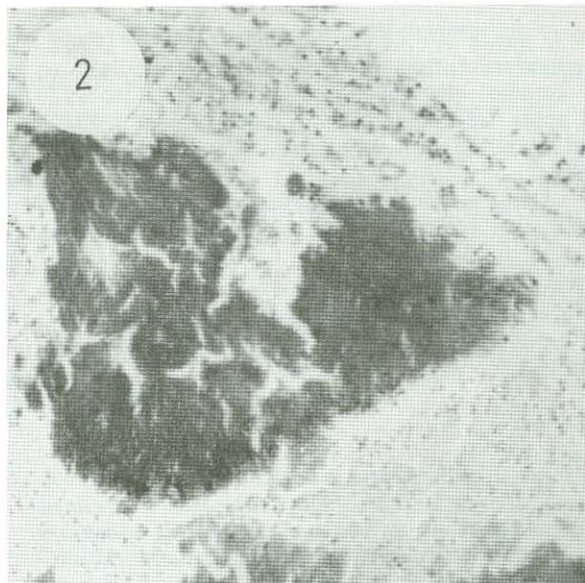
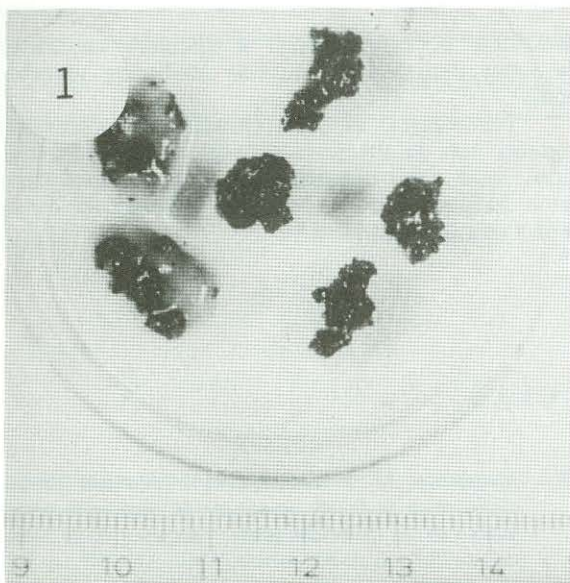


Foto 1: Conglomerados de gránulos obtenidos a partir de la lesión. Foto 2: Corte histológico de un gránulo coloreado con P.A.S. x 100. Foto 3: Macromorfología de la cepa en Agar Sabouraud Glucosa a 28° C. Foto 4: Macromorfología a 37° C. Foto 5: Micromorfología en Agar Sabouraud Glucosa a 450. Foto 6: Micromorfología en Agar Harina de Maíz x 450.

37° C que a 30° C, considerando que 37° C es su temperatura óptima de desarrollo. Por otro lado en un estudio efectuado por Kalyanasundaram 1973 (5) sobre tres cepas de esta especie no se hallaron diferencias en la velocidad de crecimiento a 30° y 37° C.

Consideramos que las variaciones en la asimilación de Lactosa, y en la temperatura óptima de

desarrollo podrían deberse a distintas variedades de cepas dentro de la especie *Madurella mycetomatis*.

Destacamos el buen resultado terapéutico logrado con la medicación local y la administración oral de Ketoconazol, correlacionándose estos hallazgos con la elevada sensibilidad de la cepa a esta droga in vitro.

REFERENCIAS

- 1.— Biasoli, M.S., Alvarez, D.P., Bracalenti, B.C. de (1983). Estudio de una cepa de *Madurella grisea* aislada de un micetoma podal. Presentado en las XI Jornadas y II Congreso Argentino de Micología, Rosario, República Argentina.
- 2.— Emmons, Chester W., Binford, Ch. H. and Utz, J.P. (1963) "Medical Mycology". Lea & Febiger. Philadelphia.
- 3.— Findlay, G.H., Vismer, H.F. (1974) Black grain mycetoma. A study of the chemistry, formation and significance of the tissue grain in *Madurella mycetomi* infection. *British Journal of Dermatology* 91 (3) 297-303.
- 4.— Findlay, G.H., Vismer, H.F., Botes, D.P., Kruger, H. (1980) Black grain mycetoma: studies on the pigment of *Madurella mycetomi*. *Mycopathologia* 70 (1) 61-64.
- 5.— Kalyanasundaram, I. (1973) Growth requirements of some fungi causing maduromycosis. *Antonine Van Leeuwenhoek* 39 (3) 521-528.
- 6.— Mackinnon, J.E. y Vidal, S. (1954) Caracteres diferenciales entre la forma parasitaria de *Madurella mycetomi* y la de *Madurella grisea*. "Archivos de la Sociedad de Biología de Montevideo" Vol. XXI, N° 1-2-3-4, pág. 36-43.
- 7.— Negroni, R. (1969) Micetomas maduromicóticos. Actas de las IV Jornadas Argentinas de Micología. Tucumán, República Argentina; 37-59.
- 8.— Negroni, R. (1977) Acción antifúngica de nuevos compuestos imidazólicos. Actas de las VIII Jornadas y I Congreso Argentino de Micología. Córdoba, República Argentina; 166-174.
- 9.— Niño, F.L. y Freire, R.S. (1966) El micetoma maduromicótico en la provincia del Chaco (Argentina). *Mycopathologia et Mycologia Applicata*, Vol. XXVIII, p. 95-96.
- 10.— Rippon, J. (1982) "Medical mycology, the pathogenic fungi and the pathogenic actinomycetes". W.B. Saunders Company, U.S.A. 2da. edición.